SMMC

みやぎ県南中核病院患者サポートセンター地域医療連携広報誌

Collaboration

2020年11月
vol.65

South Miyagi Medical Center　https://www.southmiyagi-mc.jp

当院におけるコロナウイルス対策

病院内に入る際に手指消毒のご協力を案内

入院患者への荷物預かり・洗濯物の返却窓口の設置

面会禁止、リモート面会、荷物預かりのご案内

病院出入口にサーモセンサーの設置

目　次

桜のまちから、つなげたい、広げたい、
私たちの看護 ―― 2
登録医紹介 ―― 3
中核病院医師紹介 ―― 4
研修医報告会 ―― 5
中核病院チーム紹介 ―― 6
中核病院部門紹介 ―― 6
症例紹介 ―― 7～8
地域医療連携室だより ―― 8

理念

地域に信頼される、質の高い、親切な医療サービスを提供する

方針

1. 医学・医療技術の進歩・発展を診察に反映させるように努め、地域の住民に安全で質の高い、患者さんの意思を尊重した医療及び快適な医療環境を提供する。
2. 地域の医療機関との役割分担・機能連携のもとに、地域において不足している医療、特に第二次救急医療を強化し、二次医療圏での医療の充実を目指す。
3. 地域の保健・医療・福祉機関との連携を図り、包括医療の向上に寄与する。
4. 優秀な人材の育成を図るため、地域の医療従事者への教育・研修機能を充実させるとともに研修医・看護学生等の受け入れを積極的に行う。

巻頭言

桜のまちから、つなげたい、広げたい、私たちの看護

看護部のご紹介

みやぎ県南中核病院
看護管理者　大桐規子

昨年４月に、看護管理者として着任いたしました大桐（おおぎり）規子と申します。東北大学病院より移動して１年余り経ちましたが、当院は仙南地域の高度な医療を提供する優れた病院だと認識しております。地域にこれだけの病院があることは、住民の皆様の安心と誇りになっているのではないかと感じています。それだけに、地域の皆様に信頼される、質の高い看護が提供できているか、日々振り返り、身の引き締まる思いです。

当院の看護職員は、９月１日現在、347名（看護補助者37名含む）で、この規模、内容の医療を提供するには厳しい人数です。私の当院におけるミッションは、看護職員を増やし、働きやすい職場をつくり、地域の皆様に良い医療、看護を提供する看護部組織をつくることです。開院以来築き上げてきた中核病院の看護をつなぐとともに、将来を構想しながら、改善すべきところは改善し、新しい考えや方法を取り入れていきたいと考えています。そのために看護部が一致して向かうべき方向性を新しい理念、方針に込めました。「患者に寄り添い、一人一人を大切にした看護を提供します」を理念とし、方針は、安全で安心な医療を提供すること、そのために専門職として研鑽を積むことはもちろん、互いを大切に、成長し合えるあたたかい職場環境を築くことを明確にしています。また、急性期治療後、患者さんが速やかに、住み慣れた地域や療養の場に戻ることができるよう回復を支援すること、日々の丁寧な看護によって病院の経営に参画し、仙南地域医療に貢献していくことを挙げています。

これらの方針のもと、今年度は特に、全部署の主任看護師が中心となり、新しく入職した職員が安心して成長できる教育支援環境づくりに取り組んでいます。また、５月に開設した患者サポートセンター医療連携を看護部の部署の一つとして、入退院支援、相談支援を担当する看護師を配置しました。地域機関とのフロントとして、多職種と連携しながら、外来・病棟看護師、附属訪問看護ステーションとともに入院前から在宅までの一貫した支援を充実させていきたいと思います。

昨年より看護師確保活動を強化し、病院説明会、ホームページや就職サイトの看護部紹介、県南地域の中・高等学校へのふれあい看護体験や奨学金案内、インターンシップなどの拡充に努めて来ました。中核病院看護師イメージキャラクターを新たに誕生させ、“桜のまちから、つなげたい、広げたい、私たちの看護”をキャッチフレーズに、看護部ブランディングに一役買ってもらっています。

今年度、公立刈田綜合病院との連携プランにより、14名の看護師の方々が当院に移動してくださいました。大きな決断をして下さったことに感謝し、仙南の医療充実のために共に力を発揮していくことができるよう支援していきたいと思います。

登録医の先生方、関係機関の皆様には、これからも多くの場面で連携させていただくと思います。看護部一同、今後ともご指導、ご支援のほどをよろしくお願い申し上げます。

看護部師長会メンバーです。よろしくお願いいたします。

▲前列左から村上久美副部長、高橋直子副部長、佐藤睦子看護部長、大桐、佐藤満里子副部長、後列右から佐藤由美師長、大網かおり師長、佐藤真紀子副師長、安部桂子師長、鈴木しのぶ副師長、上妻美由紀師長、星富美恵副師長、大槻明美師長、＊奥山亜希子師長（研修のため欠）

中核病院看護部キャラクターを紹介いたします。



桜太（おうた）　美桜（みお）
私達もよろしくお願いします！

中核病院医師紹介

消化器内科　部長　**金澤義丈**

令和２年４月１日よりみやぎ県南中核病院消化器内科に赴任いたしました金澤義丈です。日頃より登録医の先生方には大変お世話になっており感謝いたしております。宮城県名取市出身で、平成15年３月に東北大学医学部を卒業し、秋田県横手市にあります平鹿総合病院で初期臨床研修と後期研修（消化器内科）を行なっております。専門は炎症性腸疾患を中心として下部消化管疾患になります。県南地域の医療に少しでも貢献できるように邁進して参りたいと思っています。

当院に至るまでの経過が複雑なため、以下簡略に記載いたします。平鹿総合病院（４年）→東北大学大学院（４年間のうち群馬大学生体調節研究所３年）→岩手県立中央病院（１年９ヶ月）→米国 Cedars - Sinai Medical Center（２年８ヶ月）→白河厚生総合病院（７ヶ月）→東北大学病院（１年）→宮城刑務所法務医官（３年）→当院（？年）。平均すると２年１ヶ月程度で職場が変わっており、勤務医以外の経験もさせていただいており、色々と社会勉強になりました。

研修医の頃はよく温泉を巡るのが趣味といえば趣味でしたが、家庭を持つようになり、現在、妻と３人の子供たちとの生活を楽しんでおり、また、コロナ禍もあり、しばらく温泉を楽しむ余裕はないのが現状です。一方で、最近は家庭菜園と料理を趣味にしており、毎年自宅の庭に野菜やハーブを植えて、試行錯誤しながら育てることが楽しみになっています。当初は貸家でもあり、プランターでの栽培を行っておりましたが、種が地面に落ちたのか、イタリアンパセリ、パセリ、イチゴが自生する状態になってしまいました。最近はハーブ類があると料理を行う際に何かと便利であることに気づき、ハーブの種類を増やして、自生することを期待？しています。今年はミニトマト、サヤインゲン、唐辛子、スイカなどを収穫して家族とともに楽しんでいます。料理については手の込んだ料理はあまり作れませんが、パスタなどを中心に週末に料理を作って家族と楽しんでいます。

今後ともよろしくお願いいたします。

研修医報告会

特発性CD4陽性Tリンパ球減少症に合併したノカルジア脳膿瘍の1例

2年目研修医　畑岡　努

症例は50歳代の男性で、主訴は右片麻痺です。X年のY月にニューモシスチス肺炎で当院呼吸器内科に入院し、その際に特発性CD4陽性Tリンパ球減少症と診断されていました。退院後の外来フォロー中にノカルジア肺炎を発症し、ST合剤内服で加療されていました。翌年Z月に右上下肢の脱力が出現したため、当院救急外来受診となりました。

来院時、37.8℃の体温上昇があり、神経学的所見としては、右同名半盲、右不全片麻痺、右半身感覚障害、右上下肢で腱反射の亢進を認めました。血液検査では軽度の炎症反応上昇を認めた他、CD4陽性リンパ球の減少を認めました。HIV抗体やHTLV抗体は陰性でした。

頭部MRI拡散強調像では後頭葉の白質に比較的均一な高信号領域と、その周囲に低信号領域を認め、FLAIR像では同部位に高信号領域を認めました。造影T1強調像では、リング状の造影効果を伴う長径27mmの占拠性病変と周囲に浮腫を認めました。（写真）

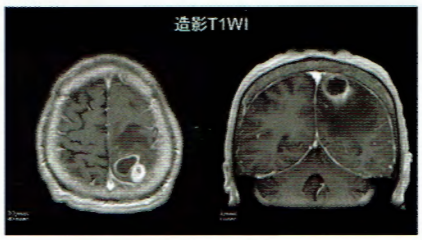

胸部CTでは右上葉背側に浸潤影を認め、造影CTの血管再構成画像では、病変にかけて気管支動脈の拡張を認めました。（写真）

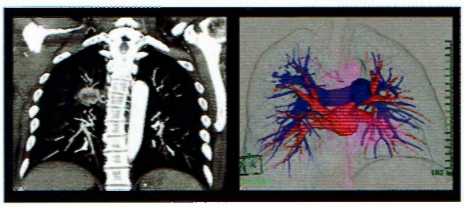

以上より、特発性CD4陽性Tリンパ球減少症に伴う脳膿瘍、肺膿瘍と判断しました。まずは脳膿瘍穿刺吸引ドレナージを施行したうえで、免疫不全患者における脳膿瘍ということを考慮し、グラム陽性菌を含む細菌と真菌、放線菌をカバーするためにMEPM、VCM、MCFG、ST合剤、およびグリセロールで加療を開始しました。

入院後、麻痺レベルは筋収縮が見られない程度まで一時的に悪化したものの、退院時には分離運動が可能なまでに回復しました。この時点で、右上下肢の可動域制限はほぼ解消され、ふらつきなく独歩可能となりました。退院前のMRI画像においては、膿瘍病変は著明に縮小しており、その周囲の浮腫の改善も認めました。また、肺の病変もほぼ消失しておりました。

特発性CD4陽性Tリンパ球減少症（以下ICL）は、複数回の検査でCD4陽性T細胞数が300/μl未満、もしくはTリンパ球全体の20%未満であり、HIV-1/2、HTLV-1/2の感染、その他、原因となる基礎疾患、薬剤投与歴のないものと定義されています。後天性免疫不全症候群疑いとして報告された230179例中47例と極めて稀な疾患です。また、ICLにノカルジア脳膿瘍が合併した報告は少なく、PubMed検索では1件のみであり、転帰は死亡となっております。

今回、ICLに合併したノカルジア脳膿瘍の1例を経験しました。早期に脳膿瘍ドレナージを施行し、起炎菌のノカルジアを同定しえたことで良好な転帰を辿りました。免疫抑制患者の頭蓋内病変に対しては、ノカルジア脳膿瘍の可能性を考慮する必要があると考えられました。

中核病院チーム紹介　緩和ケアチーム

がん患者さんはその診療過程において様々な苦痛や不安を経験される場合があります。

例えば、痛み、息苦しさ、吐き気、倦怠感などといった身体症状や不安や気持ちの落ち込み、せん妄、不眠といった精神症状、御自身が受けておられる治療について生活に関する不安などです。

緩和ケアチームとは、こうしたがんによる様々な苦痛や不安を持つ患者さんと御家族へのケアを担当するサポートチームのことです。(時には非がん患者さんの苦痛や不安にも対応する場合もあります。)

当院では患者さんの苦痛に関しては医師・看護師からの直接のコンサルト以外に入院・外来において電子カルテ上で「苦痛のスクリーニング」を医療スタッフに行ってもらい、その結果を緩和ケアチームで集計・共有して緩和ケアを必要とする患者さんにアプローチできる体制を整えています。

緩和ケアチームは

- 身体症状を担当する医師
- 精神症状を担当する医師
- 心理面を担当する公認心理師
- 看護面のサポートを担当する看護師
- 生活面のサポートを担当する医療ソーシャルワーカー
- 薬剤に関する情報提供や調整を担当する薬剤師
- 栄養面での情報提供や指導を行う管理栄養士
- リハビリを担当する理学療法士

など多職種で構成されており、その苦痛の内容に沿って多方面からのサポートが行えるよう心がけています。

中核病院部門紹介　検査部 生理機能検査部門

現在、生理検査部門は15名(女性9名、男性6名)の臨床検査技師が所属しています。

業務内容は心電図検査、負荷心電図検査(マスター法・トレッドミル法)、24時間ホルター心電図検査、肺機能検査、血圧脈波検査、脳波検査、誘発電位検査、終夜睡眠ポリグラフ検査、超音波検査(心臓領域、腹部領域、血管領域、乳腺領域、甲状腺領域、皮膚科領域、関節リウマチ領域)です。さらには脳神経外科からの術中モニタリング(体性感覚誘発電位)、循環器内科・脳神経内科からの経食道心エコー図検査の装置オペレーション業務、消化器内科からの経皮的マイクロ波凝固壊死療法(肝腫瘍治療)の術前検査や装置オペレーション業務などの依頼にも対応しています。

各検査とも専門的な知識と技術が必要とされますので、担当技師は習得とレベルアップに日々努力しています。その成果として、日本臨床検査同学院認定二級臨床検査技師3名(循環生理学、呼吸生理学、神経生理学)、日本臨床検査同学院認定緊急検査士1名、日本心エコー図学会認定専門技師1名、日本超音波医学会認定超音波検査士8名(循環器領域、消化器領域、血管領域)、日本リウマチ学会登録ソノグラファー1名など、多数の資格を取得しています。また日本心エコー図学会、日本超音波医学会、日本超音波検査学会、宮城県臨床検査技師会から任命を受けて学会運営活動にも積極的に参加しています。

登録医の先生方は、診療情報提供書に添付の超音波検査報告書をご覧になる機会があると存じます。もしも報告書の内容や検査技術に関する事でご不明な点がございましたら、地域医療連携を通し当方へ問い合わせください。勿論、生理機能検査全般に関する事でも結構です。

検査部主任臨床検査技師 大橋泰弘

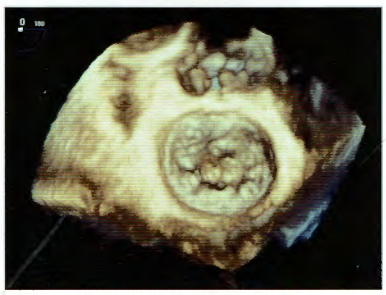

循環器内科からの依頼で作成した
僧帽弁前尖逸脱症例の3D超音波画像

症例紹介

含歯性嚢胞像を呈した上顎エナメル上皮癌の1例

歯科口腔外科　主任部長　**君塚　哲**

エナメル上皮癌は口腔内に発生する腫瘍の0.2～0.5%と非常に稀な疾患である。今回、上顎に含歯性嚢胞像を呈したエナメル上皮癌の1例を経験した。

症例の概要

患者：40歳、男性。　**初診：**平成29年。

既往歴：喘息、高血圧症、アレルギー性鼻炎。

現病歴：左上顎大臼歯根尖部の腫脹を自覚して紹介医を受診、X線にて左上8埋伏歯を認め当科での智歯の抜歯を勧められ紹介来院。

現　症：全身状態は良好、開口障害、鼻閉、後鼻漏はなく、左頬部の腫脹および知覚鈍麻も認めない。左上67に打診痛はなく、生活歯で動揺度はm1、同部の歯肉頬粘膜に発赤、潰瘍、硬結はないが、び漫性の腫脹を認め重苦感を訴えていた。

画像検査：CT所見：左上67根尖部に約30mm大の嚢胞像を認め、腔内上方に左上8埋伏歯を認めた(Fig.1)。

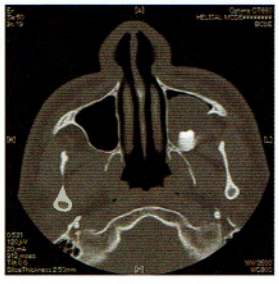

Fig1 初診時CT

血液検査：異常値は認めなかった。

処置及び経過

①平成29年8月：術前に紹介医にて左上67の歯内療法(根管充填)を施行、左上8部含歯性嚢胞の診断のもと、入院全麻下にて左上8埋伏歯抜歯、左上67歯根端切除術、含歯性嚢胞摘出術および下鼻道開放術を施行した。

術後の病理検査結果にてエナメル上皮癌の診断を得たため、再度画像検査(造影CT・MRI・PET)を追加施行したが、頸部リンパ節および遠隔転移は認めなかった。

②平成29年10月：左側上顎エナメル上皮癌の診断のもと全麻下にて術中迅速病理検査を併用して切除断端部の腫瘍残存の有無を確認しながら拡大手術(左上顎部分切除術；左上4～上顎結節)を施行した(Fig.2～4)。

Fig2 切開線

Fig3 拡大切除後

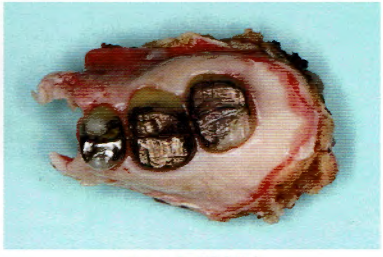

Fig4 切除標本

***手術所見：**左上4を抜歯して左上3遠心側から上顎結節を含めて、高さは下鼻甲介の基部として、口蓋側は歯頚部より約15mmの部位にて上顎骨を部分切除するとともに洞粘膜および前回の鼻腔への開放部の粘膜をすべて摘出し、露出した骨表面を骨バーにて一層削除した。

術後、創部が落ち着いた後、顎義歯を装着し外来にて定期的に経過観察を行っている。

病理組織検査所見：紡錘形細胞が充実性かつ密に増生しており、大部分の胞巣において外層と内層の構築が不明瞭、一部では索状あるいは小腺腔状構造も見られた、核分裂像も散見される、Ki-67のhot spotは10%程度を呈した。その他、免疫組織学的にはCK+、P63+、bcl2+、VM+、SMA+、

p53−を示した。

考　察：エナメル上皮腫は、口腔腫瘍の10%を占め、エナメル上皮癌の発生は、エナメル上皮腫の2〜5%と言われている。2005年のWHO分類で組織学的には、エナメル上皮腫の特徴はあるが細胞の多型性、異型性、核分裂などの悪性像が見られるのがエナメル上皮癌であると定義された。さらにエナメル上皮癌は原発型と二次型があり、エナメル上皮腫の再発を繰り返して悪性型に移行していく症例が多いとされている。本症例ではX線的には含歯性嚢胞様像を呈したが、組織学的にはエナメル上皮腫の部分と異型性や核分裂像を呈するエナメル上皮癌の部分を認めた、すなわちエナメル上皮腫を背景に生じた二次型のエナメル上皮癌と考えられた。

最近の報告の中で、免疫組織学的検索において良性部分より悪性部分にKi-67の陽性率が高い傾向にあり、Ki-67染色がエナメル上皮腫の細胞悪性度のスクリーニングに有用であり、エナメル上皮癌におけるKi-67の陽性率は10%以上であるともいわれている。

現在、術後3年経過して再発や転移もなく経過は良好である。

本症例は第63(公社)日本口腔外科学会総会・学術大会(2018年11月3日)にて発表した。

地域医療連携だより

緊急症例を依頼される場合のお願い

平日（8：30〜17：00）

緊急症例は、最初に地域医療連携にお電話ください。担当医師に電話をおつなぎ致します。受け入れ調整後、地域医療連携より連絡致します。受け入れが可能な場合は、診療情報提供書をFAXしていただきますようお願い申し上げます。

地域医療連携　TEL 0224-51-5526　FAX 0224-51-5506
（時間外･休日は救急外来に自動転送されます。）

時間外／休日（平日17:00〜翌8:30、土日、祝日、年末年始）

地域医療連携業務時間外の紹介は、下記へご連絡ください。救急当番医師におつなぎ致します。

病院代表電話番号　0224-51-5500

連絡先

患者サポートセンター地域医療連携

電　話　0224-51-5526（直通）　FAX　0224-51-5506（直通）
E-mail　renkei@southmiyagi-mc.jp
受付時間　8：30〜17：00（土･日曜日、祝日、年末年始を除く）
担　当　センター長　荒井啓晶（脳神経外科・統括副院長）
副センター長　富岡智子（循環器内科・内科系診療部長）
地域連携課長　高橋直子（副看護部長）
地域医療連携員　高橋(正)、大槻、猪股、佐藤、遠藤、志賀、渡邊

発行／みやぎ県南中核病院広報委員会
編集／みやぎ県南中核病院地域医療連携
〒989-1253 宮城県柴田郡大河原町字西38-1